

Efeito da quimioterapia com cisplatina (Cis-diaminodicloroplatina-II) na cicatrização de anastomoses do intestino delgado em ratos. Aspectos histológicos¹

Paulo Cesar Alves Carneiro², TCBC-RJ, Tereza Cristina Ferreira Gutman³, Onofre Ferreira de Castro⁴, TCBC-RJ.

Resumo

Foi estudada a ação da cisplatina (Cis-diaminodicloroplatina-II) administrada intraperitonealmente sobre a cicatrização de anastomoses do intestino delgado do rato, do ponto de vista histológico. Foram operados 48 ratos Wistar machos, com peso médio de 315,5 gramas, no Laboratório de Cirurgia Experimental do Departamento de Cirurgia da Faculdade de Medicina da Universidade Federal do Rio de Janeiro. Nos 24 animais do grupo-controle foi injetado, por via intraperitoneal, soro fisiológico a 0,9% (20% do peso corporal) e 24 horas após realizou-se laparotomia mediana associada à ressecção de 1 cm de íleo e anastomose término-terminal com fio de seda 6-0 em plano único total com sutura contínua. Nos ratos do grupo-experimento foi administrada cisplatina (5 mg/kg de peso corporal) associada a soro fisiológico a 0,9% na proporção de 20% de peso corpóreo e, após um dia, foi efetuado o mesmo procedimento cirúrgico do grupo-controle. Os animais foram sacrificados nos 7º, 14º e 21º dias de pós-operatório. O estudo histológico com microscopia óptica evidenciou: o número de vasos/campo foi maior no grupo de ratos tratados com cisplatina ($p < 0,01$), e o número de fibroblastos e histiócitos em transformação (núcleos, fusiformes/campo) foi maior no controle ($p < 0,01$) no 7º dia de pós-operatório; o tecido de granulação e a área de necrose foram maiores nos tratados com cisplatina ($p < 0,01$); no 21º dia de pós-operatório o número de vasos/campo foi maior no grupo controle ($p < 0,01$). Concluem que a cisplatina retarda a cicatrização de anastomoses do intestino delgado em ratos.

Unitermos: Cicatrização das feridas; anastomoses intestinais; cisplatino; quimioterapia; efeitos adversos; intestino delgado.

Introdução

A utilização de modo crescente de agentes anti-neoplásicos como terapêutica adjuvante, subsequente ao tratamento cirúrgico das neoplasias malignas, tem se tornado de elevada importância e, conseqüentemente, ampliado os limites da cirurgia oncológica^(1,2,3,4). A administração dessas drogas citotóxicas no período perioperatório pode melhorar a possibilidade de ressecção de tumores ou pro-

mover a diminuição da incidência de recidivas locais e metástases, como, por exemplo, destruindo células tumorais no momento do ato operatório⁽⁴⁾.

As operações de emergência efetuadas em pacientes portadores de câncer metastático ou disseminado, que recebem quimioterapia, apresentam altas taxas de morbidez e mortalidade cirúrgicas^(3,5). O percentual e a gravidade das complicações, neste tipo de paciente, tende a aumentar quando

¹Trabalho realizado no Laboratório de Cirurgia Experimental do Departamento de Cirurgia da Faculdade de Medicina da UFRJ e laureado com o prêmio "Gerardo Majela Bijos" da Academia Brasileira de Medicina Militar.

²Professor Adjunto da Faculdade de Medicina-UFRJ. Cirurgião do Hospital Geral de Bonsucesso, Ministério da Saúde. Livre Docente da Universidade do Rio de Janeiro (UNI-RIO) e da Universidade Gama Filho (UGF). Doutor e Mestre em Medicina (Cirurgia Geral) da FMUFRJ. Especialista (CBC, PUC, CFM). Ex-residente do INCa. Médico pela Universidade Federal do Ceará.

³Mestre em Medicina (Anatomia Patológica) da UFF. Patologista do INCa.

⁴Professor Titular do Departamento de Patologia da UFF. Chefe do Serviço de Anatomia Patológica do INCa. Membro da Academia Nacional de Medicina. In Memorium.

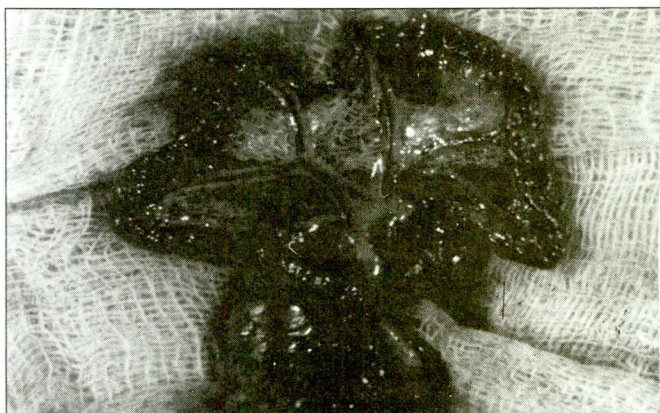

Figura 1 – Pode-se observar a extremidade proximal e distal do intestino delgado do rato, sem lesão mesentérica, após ressecção de aproximadamente um centímetro de íleo.

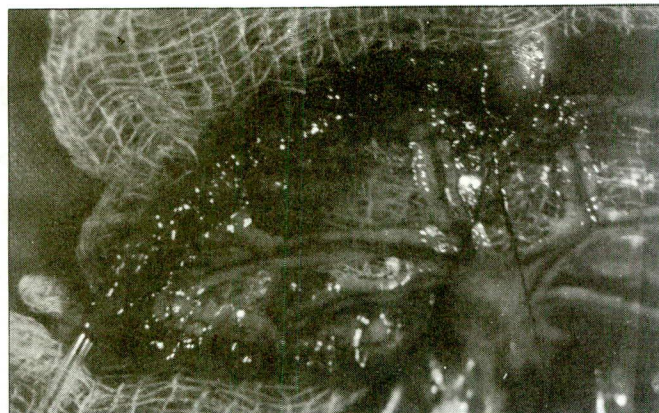


Figura 2 – Introdução da sonda uretral nº 4 após a abertura de um pequeno orifício na borda antimesentérica, localizada a seis centímetros da extremidade cranial e ultrapassando para a extremidade caudal. Presença de ponto cirúrgico na borda mesentérica.

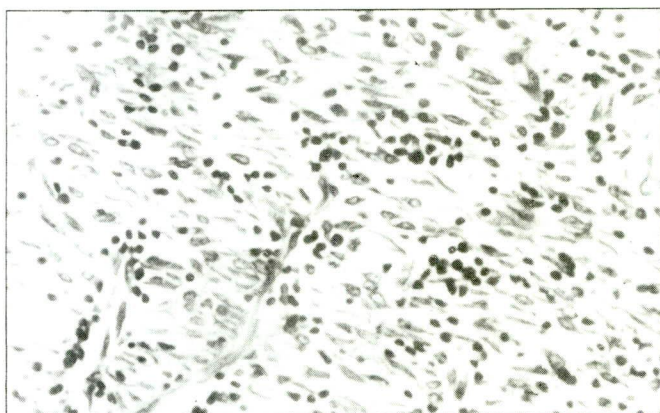


Figura 3 – Tecido de granulação no 7º dia de pós-operatório do rato do grupo-controle. Evidencia-se grande número de vasos neoformados e de células com núcleos fusiformes. A₁₋₇, H-E.Oc.10X, Obj. 20X.

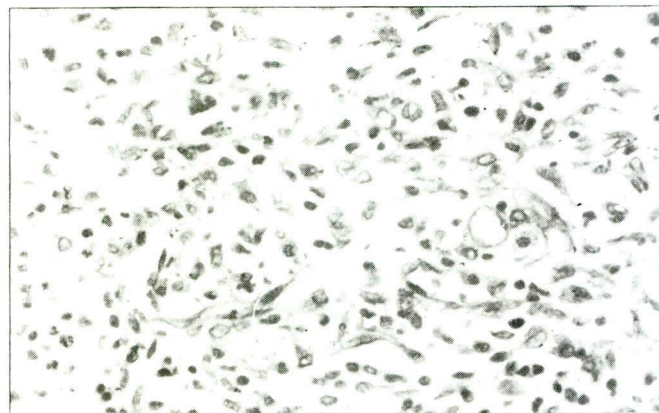


Figura 4 – Tecido de granulação no 7º dia de pós-operatório do rato tratado com cisplatina. Observar menor quantidade de vasos e de células com núcleos fusiformes em relação à figura anterior. Rato A₂₋₈, H-E.Oc.10X, Obj. 20X.

Tabela 1 – Área de tecido de granulação (mm²) no tecido inflamatório, nos 7º, 14º e 21º dias de pós-operatório, em cada animal dos grupos controle e experimento (cisplatina).

Nº de ordem (Rato)	7º dia		14º dia		21º dia	
	Controle (A ₁)	Cisplatina (A ₂)	Controle (B ₁)	Cisplatina (B ₂)	Controle (C ₁)	Cisplatina (C ₂)
1	550,0	250,0	55,0	225,0	97,5	48,8
2	910,0	800,0	309,4	162,5	105,0	41,3
3	1200,0	1035,0	81,3	250,0	110,3	175,0
4	875,0	450,0	56,3	225,0	138,5	112,5
5	70,0	261,3	56,9	218,8	24,7	210,0
6	534,4	446,3	151,3	247,5	29,0	110,0
7	525,0	376,3	68,8	337,5	54,8	55,0
8	39,4	460,0	328,1	403,1	32,2	64,5
	W=60 ^{n.s.} (p > 0,05)		W=88,0* (p < 0,05)		W=79,0 ^{n.s.} (p > 0,05)	

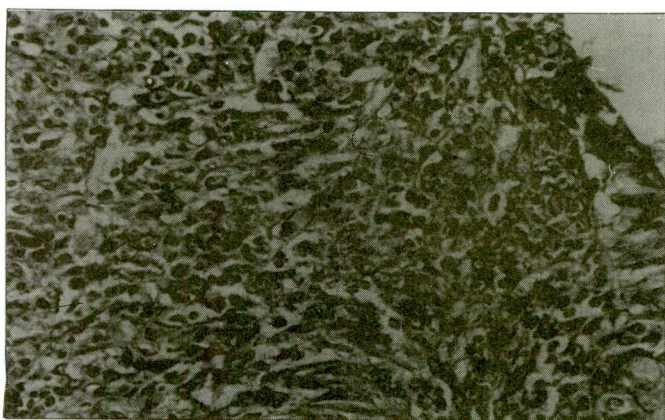


Figura 5 – Área de cicatrização da anastomose intestinal em rato do grupo-controle no 14º dia de pós-operatório. Verifica-se tecido de granulação, regeneração do epitélio de revestimento e ausência de necrose. Rato B₁₋₇. H-E.Oc.10X, Obj. 20X.




Figura 6 – Área de cicatrização da anastomose intestinal no 14º dia de pós-operatório de rato tratado com cisplatina. Destaca-se a extensa área de necrose introduzida pelo aspecto eosinofílico e amorfo da parte superior da fotomicrografia. Rato B₂₋₅. H-E.Oc.10X, Obj. 20X.

em concomitância com desnutrição, diabetes mellito, terapêutica radioterápica, anemia, uso de corticosteróides, idade avançada, icterícia, neoplasia disseminada, uremia e eventualidades menos comuns^(6,7).

Assim, nos parece de real valor o estudo do efeito de cada droga isolada ou em associação, e se exercem ou não um efeito adverso sobre a cura de ferimentos cirúrgicos, em especial na cicatrização de anastomoses intestinais^(8,9).

Atualmente, a cisplatina (Cis-diaminodichloroplatina-II), um composto hidrossolúvel inorgânico que inibe a síntese do ácido desoxiribonucléico (ADN) (“in vitro” e “in vivo”) por ligações intra e interfilamentares, vem sendo amplamente utilizada, como droga antineoplásica, no tratamento de afecções neoplásicas malignas no homem e em animais de laboratório^(2,8,9,10).

A presente pesquisa objetiva estudar a ação da cisplatina, administrada intraperitonealmente (IP) sobre a cicatrização de anastomoses do intestino delgado do rato, do ponto de vista histológico.

Método

Foram utilizados 48 ratos, brancos, machos, adultos, da raça Wistar (“Rattus norvegicus albinus, Rodentia mammalia”), bem nutridos e saudáveis, cujos pesos variaram de 200 a 444 gramas, enquanto o peso médio foi de 315,5 gramas. As idades variaram de quatro a oito meses.

Os animais foram alojados em gaiolas apropriadas, forradas com palha, com ventilação, iluminação e temperatura ambientes, na proporção de dois ratos por gaiola, no período pré e pós-operatório.

Tabela 2 – Área de necrose (mm²) no tecido inflamatório nos 7º, 14º e 21º dias de pós-operatório, em cada animal dos grupos controle e experimento (cisplatina).

Nº de ordem (Rato)	7º dia		14º dia		21º dia	
	Controle (A ₁)	Cisplatina (A ₂)	Controle (B ₁)	Cisplatina (B ₂)	Controle (C ₁)	Cisplatina (C ₂)
1	90,0	90,0	2,0	125,0	6,0	Não
2	90,0	120,0	1,5	18,8	10,0	Não
3	100,0	90,0	3,8	11,3	8,1	Não
4	120,0	100,0	4,5	27,0	6,5	Não
5	5,25	113,8	3,0	12,0	2,3	3,8
6	157,5	96,3	2,5	15,0	3,0	Não
7	200,0	146,3	2,3	11,3	3,2	Não
8	100,0	157,5	3,0	11,9	2,0	Não
	W=70 ^{n.s.} (p > 0,05)		W=100** (p < 0,01)		-	

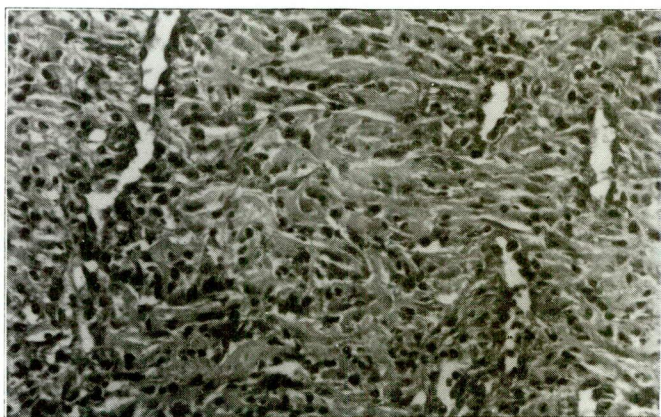


Figura 7 – Tecido de granulação no 14º dia de pós-operatório de rato do grupo-controle. Chama-se a atenção da fibroplasia e dos canais vasculares bem constituídos. Rato B₁₋₃. H-E.Oc.10X, Obj. 20X.

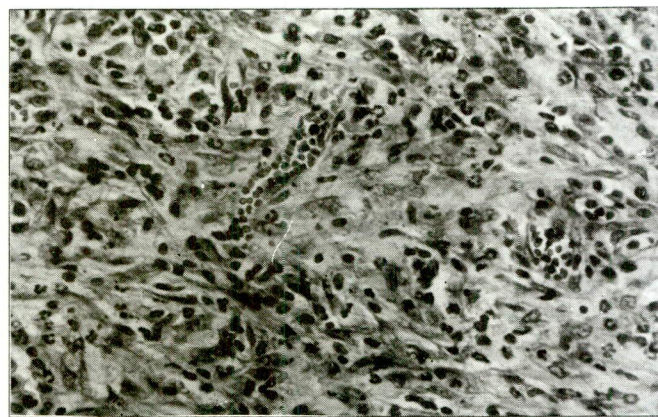


Figura 8 – Tecido de granulação no 14º dia de pós-operatório de rato tratado com cisplatina, mostrando menor quantidade de vênulas que o grupo-controle, conforme ilustrado na figura anterior. Rato B₂₋₃. H-E.Oc.10X, Obj. 20X.

Tabela 3 – Média do número de vasos/campo, no tecido inflamatório nos 7º, 14º e 21º dias de pós-operatório, em cada animal dos grupos controle e experimento (cisplatina).

Nº de ordem (Rato)	7º dia		14º dia		21º dia	
	Controle (A ₁)	Cisplatina (A ₂)	Controle (B ₁)	Cisplatina (B ₂)	Controle (C ₁)	Cisplatina (C ₂)
1	9	12	24	17	12	5
2	11	14	28	22	14	4
3	10	12	26	30	11	7
4	9	11	23	26	13	5
5	2	12	25	16	15	7
6	10	13	33	18	16	6
7	10	14	26	27	13	6
8	9	9	29	21	15	5
W=94,0** (p < 0,01)		W=52,0 ^{n.s.} (p > 0,05)		W=100,0** (p < 0,01)		

Tabela 4 – Média do número de núcleos redondos/campo no tecido inflamatório nos 7º, 14º e 21º dias de pós-operatório, em cada animal dos grupos controle e experimento (cisplatina).

Nº de ordem (Rato)	7º dia		14º dia		21º dia	
	Controle (A ₁)	Cisplatina (A ₂)	Controle (B ₁)	Cisplatina (B ₂)	Controle (C ₁)	Cisplatina (C ₂)
1	135	125	100	105	38	37
2	140	117	104	160	51	30
3	150	130	105	117	49	47
4	147	170	120	96	41	43
5	20	147	117	90	56	41
6	150	125	105	98	40	60
7	130	140	120	140	42	34
8	110	160	97	100	45	28
W=70,5 ^{n.s.} (p > 0,05)		W=64,0 ^{n.s.} (p > 0,05)		W=100** (p < 0,01)		

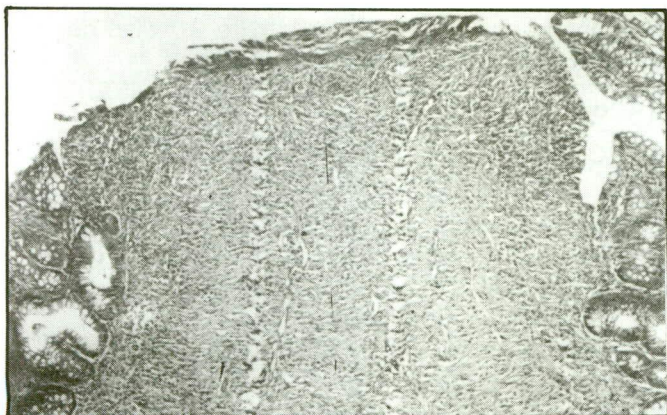


Figura 9 – Área de cicatrização da anastomose intestinal em rato do grupo-controle no 14º dia de pós-operatório. As bordas da mucosa que foram suturadas estão separadas por faixa relativamente estreita de tecido de granulação. Rato B₁₋₂. H-E.Oc.10X, Obj. 5X.



Figura 10 – Área de cicatrização da anastomose intestinal no 14º dia de pós-operatório de rato tratado com cisplatina. À direita observa-se uma das bordas da mucosa. Os 3/4 do lado esquerdo da fotomicrografia mostram o tecido de granulação com necrose, o que comprova a maior distância "epitélio-epitélio" na cicatrização da ferida nesse grupo de animais. Rato B₂₋₅. H-E.Oc.10X, Obj. 5X.

Foram alimentados com ração padronizada, por via oral, permanecendo, no mínimo, oito dias para adaptação com a referida dieta.

Os 48 ratos foram distribuídos de forma randomizada em dois grupos abaixo caracterizados:

- grupo-controle (não tratado) (A₁, B₁ e C₁): constituído de 24 animais com oito em cada grupo. Receberam soro fisiológico (SF) a 0,9% por via IP, um dia antes do ato cirúrgico e em volumes equivalentes ao grupo-experimento. Em cada um deles foi feita laparotomia mediana associada à ressecção de um centímetro de intestino delgado + anastomose término-terminal com sutura contínua em plano único total, com fio de seda 6-0;
- grupo-experimento (tratado) (A₂, B₂ e C₂): formado de 24 animais com oito em cada subgrupo. Foram submetidos à quimioterapia com cisplatina em dose única, seguida de SF-0,9%, na proporção de 20% do peso do animal, administrados 24 horas antes do ato cirúrgico, ambos por via IP. O procedimento cirúrgico efetuado foi idêntico ao grupo-controle.

Os ratos permaneceram em jejum para alimentos sólidos nas 24 horas anteriores à cirurgia e mantidos em dieta de água "ad libitum".

A dose empregada de cisplatina foi de 5 mg/kg de peso corporal do rato em dose única, 24 horas antes do ato cirúrgico.

Os animais foram submetidos individualmente à anestesia inalatória, iniciada em campânula de vidro hermeticamente fechada, contendo em seu interior uma compressa umedecida com éter sulfúrico.

A sistematização da técnica operatória obedeceu às seguintes etapas:

- a) rato em decúbito dorsal; tricotomia abdominal; anti-sepsia da parede ântero-lateral do tórax e abdome com álcool iodado a 2%; colocação do campo operatório adequado para o animal;
- b) incisão longitudinal mediana da pele, de aproximadamente 4 cm de extensão; diérese da linha alba e peritônio; hemostasia por compressão manual com gaze umidificada com SF-0,9%; abertura da cavidade peritoneal e tração das bordas da ferida cirúrgica da parede abdominal; inspeção da cavidade peritoneal;
- c) exteriorização do ceco, parte dos cólons e do intestino delgado; marcação do local a ser ressecionado, que se situa a cerca de 15 cm do intestino delgado a partir da junção íleo-cecal;
- d) exposição pelo auxiliar cirúrgico, através de tração manual do segmento ileal a ser ressecionado e incisão a bisturi, de aproximadamente dois centímetros de mesentério, localizada entre a arcada vascular marginal do intestino delgado;
- e) ressecção de aproximadamente um centímetro de extensão do íleo, o qual foi seccionado em sentido transversal até a borda mesentérica (Figura 1); exérese do segmento intestinal, com aproximação das extremidades proximal e distal para confecção de anastomose;
- f) abertura de um pequeno orifício na borda anti-mesentérica com bisturi nº 15, a seis centímetros de distância da boca cranial, sendo introduzida uma sonda uretral nº 4 para moldar a luz intestinal e facilitar a anastomose (Figura 2);

Tabela 5 – Média do número de núcleos fusiformes/campo no tecido inflamatório nos 7^o, 14^o e 21^o dias de pós-operatório em cada animal dos grupos controle e experimento (cisplatina).

Nº de ordem (Rato)	7 ^o dia		14 ^o dia		21 ^o dia		
	Controle (A ₁)	Cisplatina (A ₂)	Controle (B ₁)	Cisplatina (B ₂)	Controle (C ₁)	Cisplatina (C ₂)	
1	125	56	87	81	47	140	
2	116	48	93	96	62	130	
3	145	46	85	97	52	105	
4	154	55	72	89	58	127	
5	60	50	88	95	67	130	
6	139	58	76	105	70	164	
7	121	57	83	70	68	125	
8	100	43	84	83	63	122	
		W=110** (p < 0,01)		W=79,5 ^{n.s.} (p > 0,05)		W=60,5 ^{n.s.} (p > 0,05)	

Tabela 6 – Distância borda-borda ("epitélio/epitélio") da superfície da ferida intestinal (mm), em cada animal dos grupos controle e experimento (cisplatina).

Nº de ordem (Rato)	7 ^o dia		14 ^o dia		21 ^o dia		
	Controle (A ₁)	Cisplatina (A ₂)	Controle (B ₁)	Cisplatina (B ₂)	Controle (C ₁)	Cisplatina (C ₂)	
1	3,0	5,0	0,9	3,5	1,5	1,5	
2	2,5	3,5	1,5	3,7	1,3	1,0	
3	2,6	4,6	1,4	3,2	1,2	0,9	
4	3,0	4,6	1,1	3,5	1,5	1,0	
5	1,3	4,9	1,0	2,5	1,5	2,0	
6	2,5	4,8	1,4	3,0	2,0	1,8	
7	3,3	5,0	1,1	2,8	1,8	1,5	
8	1,5	4,7	0,9	3,1	2,5	1,0	
		W=100** (p < 0,01)		W=100,0** (p < 0,01)		W=93,0** (p < 0,01)	

- g) anastomose término-terminal iniciada na borda mesentérica em sutura contínua cruzada com fio de seda 6-0. Foi realizada primeiro a sutura da parede anterior, e em seguida a da posterior; retirada da sonda uretral nº 4 e suturado o local do pequeno orifício de introdução da mesma;
- h) fechamento da parede abdominal em dois planos: o peritônio, os músculos retos abdominais e aponeurose foram suturados em plano único total (chuleio contínuo com interrupções), utilizando fio mononáilon 5-0 com agulha cuticular; a síntese da pele foi efetuada também com mononáilon 5-0 em pontos separados.

Imediatamente após o ato operatório, os animais permaneciam em jejum para nutrientes sólidos no primeiro dia (P.O), todavia dieta líquida com soro

glicosado a 20% era administrada "ad libitum" e a partir do 2^o dia (P.O) a ração balanceada era triturada e colocada nas gaiolas.

Foram sacrificados obedecendo ao seguinte cronograma: os subgrupos A₁ e A₂ no 7^o dia (P.O), os subgrupos B₁ e B₂ no 14^o dia (P.O) e os subgrupos C₁ e C₂ no 21^o dia (P.O).

Procedeu-se a uma ampla incisão da parede abdominal em forma de "U", com inclusão da cicatriz cirúrgica pediculada ao rebordo costal, visando manter íntegras as possíveis aderências parietais e para inventário da cavidade peritoneal. A seguir, as aderências foram desfeitas, procurando-se evitar ao máximo lesões da anastomose. Posteriormente, seccionou-se o intestino delgado 1,5 cm a juzante, com inclusão da referida anastomose.

Tabela 7 – Presença de granuloma no tecido inflamatório nos 7^o, 14^o e 21^o dias de pós-operatório, em cada animal dos grupos controle e experimento (cisplatina).

N ^o de ordem (Rato)	7 ^o dia		14 ^o dia		21 ^o dia	
	Controle (A ₁)	Cisplatina (A ₂)	Controle (B ₁)	Cisplatina (B ₂)	Controle (C ₁)	Cisplatina (C ₂)
1	Não	Não	Não	Sim	Não	Não
2	Não	Não	Não	Não	Não	Sim
3	Não	Não	Sim	Não	Não	Não
4	Sim	Não	Não	Não	Não	Não
5	Não	Não	Não	Sim	Não	Não
6	Sim	Não	Não	Não	Não	Sim
7	Não	Não	Sim	Não	Não	Não
8	Não	Não	Sim	Não	Não	Sim
	2/8	0/8	3/8	2/8	0/8	3/8

Estudo histológico:

Dos espécimens fixados em formalina a 10% tamponada ao pH = 7,4 por um período de 18 a 24 horas, foram confeccionados quatro cortes de 2,5 mm para processamento histológico e inclusão em parafina. Os cortes histológicos foram de quatro micrômetros.

As secções histológicas foram coradas pela hematoxilina-eosina (HE) e pelas colorações especiais: tricrômico de Gomori, tricrômico de Masson, impregnação argêntea para fibras de reticulina (reticulina) e Van Gieson.

Foram avaliados ao nível de microscopia óptica os seguintes parâmetros: área de tecido de granulação (mm²); área de necrose (mm²); média do número de vasos/campo; média do número de núcleos redondos/campo; média do número de núcleos fusiformes/campo; distância entre as bordas da ferida cirúrgica intestinal (“epitélio-epitélio”); presença ou ausência de granuloma.

Através da coloração (H-E), as áreas de tecido de granulação e de necrose foram medidas com a ocular milimetrada calibrada no microscópio (Spencer fabricado pela American Optical Corporation), usando objetiva de 20X e ocular de 10X. Foram calculadas as referidas áreas, multiplicando-se o comprimento pela altura em milímetros.

A média do número de vasos por campo foi calculada, contando os vasos em dez campos com objetiva 20X e ocular 10X e dividindo por dez (coloração H-E).

A média do número de células com núcleos redondos (monócitos, polimorfonucleares, eosinófilos, plasmócitos e células epitelióides) foi contada em dez campos com objetiva 40X e ocular 10X, como também o número médio de células com núcleos fusiformes (fibroblastos e macrófagos em transformação).

Para estudo quantitativo das células de núcleos fusiformes foram utilizadas as colorações especiais: tricrômico de Masson, de Gomori, Van Gieson e reticulina, porque melhor evidenciam os referidos núcleos e as separam de outras fibras colágenas, elásticas e de reticulina.

A distância entre as bordas da sutura intestinal (“epitélio-epitélio”) foi medida com lupa graduada em milímetros (marca Rainbow).

Para o estudo estatístico foram aplicados os testes não paramétricos de Wilcoxon e Friedman, para comparação dos tempos estabelecidos, segundo Campos⁽¹¹⁾. Foi fixado o nível de rejeição da hipótese de nulidade em cinco por cento ($\alpha = 0,05$).

Resultados**Avaliação histológica****a) Grupo-controle (não tratado)**

Comparando-se as áreas de tecido de granulação e de necrose nos períodos de 7, 14 e 21 dias (P.O), foram encontradas diferenças estatisticamente significativas ($p < 0,05$) entre os subgrupos

A₁ e B₁ e os subgrupos A₁ e C₁, conforme dados das tabelas 1 e 2. Entretanto, quando comparou-se os subgrupos B₁ e C₁, não houve diferença significativa ao nível de 5%.

Quanto ao número de vasos/campo, ele foi maior no 14º dia de observação (subgrupo B₁); todavia, quando foi efetuada a comparação entre os subgrupos-controles (teste de Friedman), ocorreu diferença significativa apenas entre os subgrupos B₁ e C₁ (14 e 21 dias), conforme verifica-se na tabela 3.

Aplicando-se o teste não paramétrico de Friedman, para contagem do número de núcleos redondos e fusiformes por campo, houve um resultado significativo do ponto de vista estatístico somente entre os subgrupos A₁ e C₁.

A distância em milímetros entre as bordas da ferida cirúrgica intestinal ("epitélio-epitélio") foi maior no subgrupo A₁, todavia evidenciou uma diferença significativa ($p < 0,05$) entre os subgrupos A₁ e B₁, segundo a tabela 6.

Dos 24 animais que constituíram o grupo-controle (A₁, B₁ e C₁), ou seja, onde não foi utilizada a quimioterapia com cisplatina, ocorreram em cinco (20,0%) a presença de granulomas de corpo estranho (Tabela 7).

b) Grupo-experimento (tratado)

Neste grupo, onde a cisplatina foi administrada por via IP, analisando-se o parâmetro "área de tecido de granulação", observa-se uma diferença estatisticamente significativa entre os subgrupos A₂ (sete dias – com cisplatina) e C₂ (21 dias – com cisplatina), ao nível de 5%, de acordo com a tabela 1.

Para avaliação da "área de necrose" foi utilizado o teste de Wilcoxon, notando-se uma diferença significativa ao nível de 1% ($W = 42,0^*$ e $p < 0,01$) entre os subgrupos A₂ e B₂, sendo maior em A₂, segundo consta na tabela 2.

Quando estudado o número de vasos por campo, pelo teste de Friedman, nota-se uma diferença significativa entre os subgrupos A₂ e B₂, sendo maior no 14º dia (P.O) (Tabela 3). Não houve contraste significativo entre os subgrupos A₂ e C₂, bem como entre os subgrupos B₂ e C₂.

Quanto ao número de núcleos redondos por campo, verificou-se uma diferença significativa ($p < 0,05$) entre os subgrupos A₂ e C₂ e entre os subgrupos B₂ e C₂, conforme se observa na tabela 4.

Quando se comparou o número de núcleos fusiformes por campo (Tabela 5) entre os subgrupos A₂ e C₂, utilizando o teste de Friedman, observou-se

uma diferença significativamente maior no subgrupo C₂.

Em relação à distância "epitélio-epitélio" entre as bordas da ferida intestinal, nota-se uma diferença significativa entre os subgrupos A₂ e C₂, e entre B₂ e C₂.

c) Estudo histológico comparativo entre o grupo-controle (não tratado) e o grupo-experimento (tratado)

Quando se comparou a evolução do processo de cicatrização dos ratos com cisplatina e sem a sua utilização nos 7º, 14º e 21º dias de pós-operatório, pode-se observar o abaixo relacionado:

– Subgrupo A (7º dia de pós-operatório):

a) a área de tecido de granulação ($W = 60^{n.s.}$; $p < 0,05$) (Tabela 1) (Figuras 3 e 4) e de necrose ($W = 70,0^{n.s.}$; $p < 0,05$) (Tabela 2), não mostrou resultado significativo do ponto de vista estatístico;

b) a contagem do número de vasos por campo foi maior no grupo de ratos tratados com cisplatina (A₂) com diferença estatística ($W = 94,0^{**}$; $p < 0,01$), conforme consta na tabela 3 e figuras 3 e 4;

c) a quantificação do número de núcleos redondos por campo não mostrou contraste estatisticamente significativo ($W = 70,5^{n.s.}$; $p < 0,05$) (Tabela 4);

d) o número de núcleos fusiformes por campo foi maior no subgrupo-controle A₁ (sete dias – sem cisplatina), com diferença estatisticamente significativa ao nível de 1% ($W = 110^{**}$; $p < 0,01$) (Tabela 5);

e) a distância das bordas da ferida intestinal "epitélio-epitélio" foi maior no subgrupo A₂ (com droga), cuja diferença foi significativa ($W = 100,0^{**}$; $p < 0,01$) (Tabela 6).

– Subgrupo B (14º dia de pós-operatório):

a) a área de tecido de granulação ($W = 88,0^*$; $p < 0,05$) (Tabela 1) e a área de necrose ($W = 100,0^{**}$; $p < 0,01$) (Tabela 2) (Figuras 3 e 4) foram maiores no subgrupo de ratos com cisplatina B₂;

b) o número de vasos/campo ($W = 52,0^{n.s.}$; $p < 0,05$) (Tabela 3) (Figuras 7 e 8), a quantidade de núcleos redondos por campo ($W = 64,0^{n.s.}$; $p < 0,05$) (Tabela 4), a quantidade de núcleos fusiformes por campo ($W = 79,5^{n.s.}$; $p < 0,05$) (Tabela 5) não mostram diferença estatisticamente significativa;

c) a distância entre as bordas da ferida intestinal "epitélio-epitélio" foi significativamente maior nos

animais onde se administrou cisplatina ($W = 100,00^{**}$; $p < 0,01$) (Tabela 6) (Figuras 9 e 10);

d) no subgrupo B, ocorreu formação de granulomas de corpo estranho em cinco animais, sendo três pertencentes ao subgrupo controle B₁ (com cisplatina) (Tabela 7).

– *Subgrupo C (21º dia de pós-operatório):*

a) a área de tecido de granulação ($W = 79,0^{n.s.}$; $p < 0,05$) (Tabela 1), o número de núcleos redondos ($W = 55,5^{n.s.}$; $p < 0,05$) (Tabela 4), o número de núcleos fusiformes ($W = 60,5^{n.s.}$; $p < 0,05$) (Tabela 1) não mostram diferenças com significado estatístico, quando comparado ao subgrupo-controle;

b) o número de vasos por campo foi maior no subgrupo-controle com diferença significativa ($W = 100,0^{**}$; $p < 0,01$) (Tabela 3);

c) distância entre as bordas da ferida cirúrgica (“epitélio-epitélio”) foi maior no subgrupo onde utilizou-se cisplatina com contraste significativo ($W = 93,0^{**}$; $p < 0,01$) (Tabela 6);

d) ocorreu em três animais (com cisplatina) a formação de granuloma de corpo estranho (Tabela 7).

Discussão

Engelmann e col.⁽¹⁾, estudando a influência da cisplatina na cicatrização de enterostomias nos intestinos delgado e grosso de ratos Sprague-Dawley, injetaram a referida droga na dose de 5 mg/kg de peso corporal, na veia da cauda, enquanto uma quantidade de solução salina a 0,9% igual a 25% do peso do corpo do animal foi simultaneamente injetada por via intraperitoneal, com o objetivo de minimizar os vários efeitos deletérios da droga sobre a economia orgânica.

Nesta pesquisa, optou-se pela administração da droga na cavidade peritoneal, tendo em vista as facilidades de ordem técnica e a certeza de uma boa absorção. Por outro lado procurou-se minimizar os seus efeitos colaterais, com a injeção simultânea de 20% de solução de cloreto de sódio a 0,9%.

Foi utilizada a anestesia inalatória com éter sulfúrico, a qual permitiu que o animal permanecesse inconsciente, sedado por tempo adequado à execução de injeção intraperitoneal de cisplatina, bem como durante o procedimento cirúrgico proposto. E, ainda, com a mesma evitou-se possível interação da droga citotóxica com o agente anestésico, caso tivesse optado pela anestesia intraperitoneal.

Preferiram-se as anastomoses em um plano de sutura, por considerar que são mais precocemente revascularizadas, ser menos isquêmiantes, tão ou

mais resistentes que as anastomoses em dois planos^(8,12).

As alterações no processo cicatricial dos ferimentos, verificados em associação com a terapêutica citostática, estão na dependência do tipo de agente antineoplásico, da dosagem, da via e do tempo de administração utilizado^(8,9,13,14).

De acordo com o agente citotóxico usado experimental ou clinicamente, pode-se observar interferências em uma ou mais fases de cicatrização. Ainda está para ser efetivamente comprovado como as drogas antiblásticas agem exatamente na cicatrização das anastomoses intestinais, tanto em condições normais quanto nas adversas.

A quimioterapia antineoplásica pode afetar a cicatrização das feridas de diversos modos^(14,15,16,17,18,19,20), tais como: balanço nitrogenado negativo; retardo na produção de fibroblastos; diminuição da contratatura da ferida; diminuição da fibroplasia; diminuição do diâmetro da fibra colágena; diminuição da síntese de hidroxiprolina e colágeno; atraso na formação de tecido de granulação; interferência na replicação do ADN, com produção de ARN, com a divisão celular e síntese protéica.

Em 1983, Engelmann e col.⁽¹⁾ estudaram a influência da cisplatina sobre a cicatrização de anastomoses intestinais em 104 ratos de raça Sprague-Dawley, e constataram que uma dose pré-operatória de 5 mg/kg de peso corpóreo, na veia dorsal da cauda do animal, reduzia muito a força de ruptura intestinal nos 4º, 7º, 14º, 21º e 28º dias após a operação. A força de ruptura intestinal foi significativamente mais baixa nos animais tratados do que no grupo-controle.

No decorrer do mesmo ano, Schaeffer e col.⁽²¹⁾, em outro protocolo clínico sobre o tratamento multimodal do câncer da cabeça e do pescoço, que incluiu a radioterapia pré-operatória e a cisplatina, mostraram algum retardo na cicatrização das feridas; todavia, somente uma deiscência foi observada.

Engelmann e col.⁽²²⁾, na Alemanha, injetaram cisplatina (5 mg/kg de peso corporal) nos primeiro e quinto dias de pré-operatório em ratos. Concluíram que a cisplatina conduz uma significativa redução da força de ruptura da ferida, principalmente no 14º dia de pós-operatório, cujas justificativas foram a redução da indução da proliferação de fibroblastos e células endoteliais, bem como um atraso na proliferação vascular.

Posteriormente, o mesmo pesquisador e seus associados⁽²⁾ relataram seus achados ao nível de microscopia óptica, informando que a quantidade

de tecido cicatricial produzida foi mais baixa nos grupos tratados com cisplatina em relação ao grupo-controle, e afirmaram que parece existir menos fibras e mais elementos celulares em anastomoses tratadas do que em não tratadas⁽¹⁵⁾. Entretanto, não fizeram um estudo histológico quantitativo com o executado no presente trabalho.

Em 1986, Van Zuidewijn e col.⁽⁴⁾, na Holanda, estudaram a quimioterapia por via intravenosa com bleomicina (2 mg/kg/dia), 5-fluorouracil (10 mg/kg/dia) e cisplatina (0,35 mg/kg/dia) sobre a cicatrização de anastomoses intestinais em 90 ratos Wistar, machos, cuja cura anastomótica foi avaliada através de medição das pressões de ruptura e da dosagem dos níveis de hidroxiprolina. Essa combinação de drogas foi escolhida, tendo em vista que é muito empregada do ponto de vista clínico como tratamento citostático do carcinoma do esôfago. Os efeitos não foram muito acentuados, quando a operação foi feita no meio do curso da quimioterapia. Esses efeitos foram mais pronunciados no 7º dia de pós-operatório.

Ecknauer & Rommel⁽²³⁾ relataram que as alterações bioquímicas e histológicas, subseqüentes à administração de agentes citotóxicos, ocorrem freqüentemente no intestino delgado, em especial no jejuno, assinalando também alterações de menor intensidade no cólon.

Na presente pesquisa, optou-se pelo estudo do processo de cicatrização em anastomoses ileais.

A medida da área de tecido de granulação e da área de necrose foi maior no subgrupo de ratos tratados com cisplatina B₂ no 14º (P.O), com nível de significância de 5% e 1%, respectivamente.

O processo proliferativo do epitélio do intestino delgado recebe influências múltiplas e variadas, que vão desde a presença de alimento na luz intestinal até o trauma cirúrgico^(8,24).

Kralovanszky e col.⁽¹⁰⁾, em 1988, analisando os efeitos tóxicos intestinais dos complexos de platina, verificaram que, seis horas após o tratamento com cisplatina, o nível de todas as enzimas e de proteínas tinha se elevado discretamente. A restauração dos níveis enzimáticos iniciou após dois dias, porém a regeneração total do epitélio da mucosa intestinal necessitou de mais quatro dias. Portanto, a CDDP possui um efeito danoso reversível na mucosa do intestino delgado.

Fundamentados em modelos experimentais, foi comprovado que ocorrem efeitos tóxicos moderados dos complexos de platina na mucosa do intestino delgado. A cisplatina tem um efeito tóxico na mucosa intestinal intermediária entre a carboplatina e a iproplatina⁽¹⁰⁾.

A quantificação da média do número de vasos por campo foi maior no subgrupo de ratos tratados com cisplatina A₂ no 7º dia (P.O) ($p < 0,01$), enquanto no 21º dia de observação foi maior no subgrupo-controle com diferença estatisticamente significativa ao nível de 1%.

A densidade dos vasos sanguíneos, particularmente das vênulas, geralmente é mais notável em animais tratados com drogas citotóxicas que em grupos-controles. Isto pode ser imputado ao atraso no processo de vasodilatação primária, levando a uma anóxia tecidual mais evidente ao nível do ferimento⁽²⁵⁾.

A média do número de núcleos redondos por campo não mostrou resultado estatisticamente significativo nos 7º, 14º e 21º dias de pós-operatório ($p > 0,05$), todavia subjetivamente observou-se uma resposta inflamatória persistente no 7º dia de observação.

Em 1968, Schilling, citado por Karppinen & Mylarniemi⁽²⁶⁾, relatou uma inibição da exsudação de células inflamatórias, que implica o enfraquecimento e mobilização retardada, dissolução da fibrina, bem como outros resíduos na área do ferimento.

Tanto no grupo-controle quanto no experimento, a aferição da média do número de núcleos fusiformes por campo, nos 7º, 14º e 21º dias de pós-operatório, utilizando-se o teste estatístico não paramétrico de Friedman, mostrou significância estatística entre os grupos de sete e 21 dias, ao nível de 5%.

A média do número de núcleos fusiformes por campo foi superior no grupo-controle A₁ (sete dias sem cisplatina) em relação ao grupo-tratado, com diferença estatisticamente significativa ao nível de 1%.

É sabido que os macrófagos também controlam as respostas linfocitárias ao antígeno e secretam mediadores, que modulam função das células endoteliais e dos fibroblastos.

Os agentes citostáticos podem interferir na replicação do ADN e afetar diretamente a produção de fibroblastos ou a síntese do colágeno^(16,17).

Van Zuidewijn e col.⁽⁴⁾ assinalaram que um número mínimo de macrófagos e fibroblastos parecem sintetizar a quantidade necessária de colágeno para repor a perda no período pós-operatório inicial e que números limitados de fibroblastos diminuíram o potencial de cura. Desse modo, números reduzidos de macrófagos seriam deletérios, visto que essas células são indiscutivelmente de valia no processo de proliferação dos fibroblastos.

Observa-se que, subjetivamente, também houve redução do número de núcleos fusiformes por cam-

po no 14^o dia (P.O), porém não ocorreu diferença estatisticamente significativa ($p < 0,05$).

Outras drogas antitumorais, tais como os agentes alquilantes e a mitomicina, possuem mecanismo de ação similar ao da cisplatina, por inibir a síntese de ADN e efetuar ligações cruzadas com o mesmo.

A medida da distância entre as bordas da ferida intestinal "epitélio-epitélio" está relacionada ao tipo de técnica operatória empregada, tendendo a ser de maior extensão nas anastomoses evertidas. Esta distância foi decrescente nos 7^o, 14^o e 21^o dias de pós-operatório, onde ocorre significação estatística ao nível de 1%, quando foram comparados os grupos controle e experimento.

Quando avaliou-se a presença de granuloma de corpo estranho ao nível de anastomose ileal, elaborada com fio de seda 6-0, não foi verificado resultado estatisticamente significativo, quando comparou-se os grupos não tratado e o submetido à administração de cisplatina.

Em 1976, Case e col.⁽¹²⁾ assinalaram que os fios de sutura comportam-se como corpos estranhos, os quais podem ser absorvidos, encapsulados ou extrudados.

A presença de granulomas de corpo estranho, em ambos os grupos analisados, foi imputada ao fio de seda e não à droga citotóxica utilizada.

Deve-se usar o fio cirúrgico, o mais fino possível, objetivando uma menor interferência no processo de reparação tecidual.

Tornam-se necessárias novas pesquisas experimentais, relacionando diferentes dosagens, intervalos e vias de administração da cisplatina, isolada ou em associação com outros agentes citotóxicos e em conexão com procedimentos cirúrgicos, sob a cicatrização das feridas em diversas espécies animais.

Conclusão

A cisplatina retarda o processo de cicatrização de anastomoses do intestino delgado em ratos, quando administrada por via intraperitoneal 24 horas antes do ato operatório.

Summary

Effect of antineoplastic chemotherapy with cisplatinum (cis-diammino dichloroplatinum-II) on the healing of anastomoses of the small intestine of rats. Histological aspects

The authors studied the effect of the cisplatinum (cis-diamminodichloroplatinum-II) intraperitoneally administered, over the healing of the small intestine of rat from the histological point of view, 48 Wistar's

male rats with an average weight of 315,5 grams, were operated in the Experimental Surgery Laboratory at the Surgical Department of the Medical School from the "Universidade Federal do Rio de Janeiro". The control group of 24 animals, received sodium chloride 0,9% (20% of the corporeal weight) intraperitoneally, and 24 hours later, was performed a medical laparotomy associated with the resection of 1 cm of the ileum and end-to-end anastomosis with 6-0 silk suture in total single with continuous suture. In the experimental group, cisplatinum was administered (5 mg/kg of body weight together with sodium chloride 0,9% in the proportion of 20% of the body weight) and, after one day, the same surgical procedure used in the control, were performed. The animals were sacrificed at the 7th, 14th and 21st postoperative day. The optical microscopic histological survey evidenced: the number of vessels/field was greater in the group of rats treated with cisplatinum ($p < 0,01$) and that the transforming histiocyte and fibroblast number (fusiforme nucleous/field) was greater on the control group ($p < 0,01$) on 7th day postoperative; on the 14th day postoperative, the granulation ($p < 0,01$); on the 21st postoperative, the number of vessels/field was greater in the control group ($p < 0,001$). They're concluded that, the cisplatinum delays the healing process in anastomosis of the small intestine in rats.

Uniterms: Wound healing; intestinal anastomosis; cisplatinum; chemotherapy; adverses effects; small intestine.

Referências Bibliográficas

1. ENGELMANN, U.; GRIMM, K.; GRONNIGER, J. et al. – Influence of cis-platinum on healing of enterostomied in the rat. *Eur Urol*, 9:45-9, 1983.
2. ENGELMANN, U.; SONNTAG, E.; JACOBI, G.H. – Influence of perioperative cis-platinum on breaking strenght of bowell anastomosis in rats. *Recent Results Cancer Res*, 98:35-9, 1985.
3. FALCONE, R.E.; NAPPI, J.F. – Chemotherapy and wound healing. *Surg Clin North Am*, 64:779-94, 1984.
4. VAN ZUIDEWIJN, D.B.W.; WOBBS, T.; HENDRIKS, T. et al. – The effect of antineoplastic agents on the healing of small intestinal anastomoses in the rat. *Cancer*, 58:62-6, 1986.
5. KEMENY, M.M.; BRENNAN, M.F. – The surgical complications of chemotherapy in the cancer patient. *Curr Probl Surg*, 24:613-75, 1987.
6. BRAZENOR, G.; STEPHENS, F.U. – Effect of vitamin A on the immunosuppressive action of cortisone on skin homograft in mice. *Aust N Z J Surg*, 42:314, 1973.
7. CHAG, N.; GOODSON, W.H.; GOTTRUP, F. et al. – Direct measurement of wound and tissue oxygen tension in postoperative patients. *Ann Surg*, 197:470-8, 1983.
8. CARNEIRO, P.C.A. – Efeito da quimioterapia antineoplásica com cisplatina (Cis-diaminodichloroplatinum-II) na cicatrização de anas-

- tomoses do intestino delgado. Estudo experimental em ratos. Rio de Janeiro, RJ, UFRJ. Tese de Doutorado, Faculdade de Medicina, Universidade Federal do Rio de Janeiro, 140 p., 1990.
9. CARNEIRO, P.C.A.; CASTRO, O.F.; BERTOLAZZO, W. – Aspectos farmacológicos da cisplatina (Cis-diaminodichloroplatina-II, CDDP, DDP). *Acta Cir Bras*, 7:112-7, 1992.
 10. KRALOVANSZKY, J.; PRADJA, N.; KERPEL-FROUNIUS, S. et al. – Comparison of intestinal toxic effects of platinum complexes: cisplatin (CDDP), carboplatin (CBDCA) and iproplatin (CHIP). *Cancer Chemother Pharmacol*, 21:40-4, 1988.
 11. CAMPOS, H. – Estatística experimental não paramétrica. 4ª ed., Departamento de Matemática e Estatística, ESALQ, USP. Piracicaba, SP, 349 p., 1983.
 12. CASE, G.D.; GLENN, J.F.; POSTLETHWAIT, R.W. – Comparison of absorbable sutures in urinary bladder. *Urology*, 7:165-8, 1976.
 13. DESPREZ, J.D.; KIEHN, C.L. – The effects of cytoxan (cyclophosphamide) on wound healing. *Plast Reconstr Surg*, 26:301-8, 1960.
 14. DEVEREUX, D.F.; KENT, H.; BRENNAN, M.F. – Time dependent effects of adriamycin and x-ray therapy on wound healing in the rat. *Cancer*, 45:2805-10, 1980.
 15. CARRICO, T.J.; MEHRHOP, JR, A.I.; COHEN, I.K. – Biology of wound healing. *Surg Clin North Am*, 64:721-33, 1984.
 16. COHEN, S.C.; GABELNICK, H.L.; JONHSON, R.K. et al. – Effects of cyclophosphamide and adriamycin on the healing of surgical wounds in mice. *Cancer*, 36:1277-81, 1975.
 17. FERGUSON, M.K. – The effect of antineoplastic agents on wound healing. *Surg Ginecol Obstet*, 154:421-9, 1982.
 18. HARDESTY, W.H. – The effect of cytotoxic drugs on wound healing in rats. *Cancer Res*, 18:581-4, 1958.
 19. MULLEN, J.L.; MATTOX, D.E.; VON HOFF, E.D. et al. – The effect of preoperative adriamycin and dihydroxyanthracene dione on wound healing. *Laryngoscope*, 91:1436-43, 1981.
 20. WIE, H.; BRUASET, I.; ECKERSBERG, T. – Effect of cyclophosphamide on open granulating skin wounds in rats. *Acta Pathol Microbiol Scand (A Pathol)*, 87:185-92, 1979.
 21. SCHAEFFER, S.D.; MIDDLETON, R.; REISCH, J. et al. – Cisplatin induction chemotherapy in the multimodality initial treatment of advanced stage IV carcinoma of the head and neck. *Cancer*, 51:2168-74, 1983.
 22. ENGELMANN, U.; KRUG, J.; SONNTAG, W. et al. – Einfluss von cisplatin auf die heilung von darmanastomosen der ratte: mikroangiographische und lichtmikroskopische untersuchungem. *Urol Int*, 39:73-9, 1984.
 23. ECKNAUER, R.; ROMMEL, K. – Zytostatika und dundarm. *Klin Wsehr*, 56:579-92, 1978.
 24. FERREIRA, M.A.M.; CARNEIRO, P.C.A.; SILVEIRA, V.G. et al. – A propósito da renovação do epitélio intestinal. I. Epitélio intestinal normal. *F Med*, 105:53-6 (BR), 1992.
 25. KAISER, G.A.; HERTER, F.P.; MALM, J.R. et al. – Effects of chemotherapeutic agents administered by isolated perfusion upon wound healing. *Surgery*, 49:745-50 (St. Louis), 1961.
 26. KARPPINEN, V.; MYLLARNIEMI, H. – Vascular reactions in the healing laparotomy wound under cytostatic treatment. *Acta Chir Scand*, 136:675-80, 1970.