

# Manejo Anestésico y Control del Dolor Posoperatorio en un Paciente Pediátrico Sometido a Nefrectomía Radical Unilateral Asociada a Cavectomía: Informe de Caso

<https://doi.org/10.32635/2176-9745.RBC.2025v71n4.5151ES>

*Manejo Anestésico e Controle de Dor Pós-Operatória em Paciente Pediátrico Submetido à Nefrectomia Radical Unilateral Associada à Cavectomia: Relato de Caso*

Anesthetic Management and Postoperative Pain Control in a Pediatric Patient Undergoing Unilateral Radical Nephrectomy Associated with Cavectomy: Case Report

João Pedro Costa dos Santos<sup>1</sup>; Flavia Claro da Silva<sup>2</sup>; Ralph Motta Diniz<sup>3</sup>; Sylvio Valença de Lemos Neto<sup>4</sup>

## RESUMEN

**Introducción:** El tumor de Wilms es considerado el tumor renal maligno más común en la infancia, correspondiendo aproximadamente al 5% de todas las neoplasias en pacientes pediátricos. La estrategia anestésica y el tratamiento quirúrgico son partes decisivas del tratamiento e influyen directamente en el pronóstico de los pacientes. Por lo tanto, el objetivo de este estudio es describir el manejo anestésico y el control del dolor posoperatorio en un paciente pediátrico sometido a nefrectomía radical unilateral asociada a cavectomía. **Informe del caso:** Paciente pediátrico sometido a nefrectomía radical asociada a cavectomía. Como estrategia anestésica se realizó analgesia multimodal asociada a anestesia epidural para controlar el dolor. Se realizó monitoreo invasivo de variables hemodinámicas y se utilizó tromboelastograma para evaluar la coagulación tras sangrado intraoperatorio. El dolor posoperatorio se evaluó mediante la Escala de dolor posoperatorio para niños y bebés (CHIPPS) durante la hospitalización y, posteriormente, en la reevaluación ambulatoria del paciente. **Conclusión:** La anestesia multimodal y los exámenes point-of-care contribuyen para mejorar la atención en las cirugías oncológicas mayores en pediatría. CHIPPS es una escala validada que permite la evaluación efectiva del dolor posoperatorio en este perfil de paciente.

**Palabras clave:** Tumor de Wilms/cirugía; Nefrectomía; Anestésicos/administración & dosificación; Manejo del Dolor/métodos; Niño.

## RESUMO

**Introdução:** O tumor de Wilms é considerado o tumor renal maligno mais comum da infância, correspondendo a aproximadamente 5% de todas as neoplasias em pacientes pediátricos. A estratégia anestésica e a abordagem cirúrgica são partes decisivas do tratamento e influenciam diretamente o prognóstico dos pacientes, de modo que o objetivo deste estudo é descrever o manejo anestésico e o controle de dor pós-operatório em paciente pediátrico submetido à nefrectomia radical unilateral associada à cavectomia. **Relato do caso:** Paciente pediátrico submetido à nefrectomia radical associada à cavectomia. Como estratégia anestésica, foi realizada analgesia multimodal associada à anestesia peridural visando ao controle da dor. Realizada monitorização invasiva de variáveis hemodinâmicas e utilizado tromboelastograma para avaliação de coagulação após sangramento intraoperatório. A dor pós-operatória foi avaliada por meio da Children's and Infants' Postoperative Pain Scale (CHIPPS) durante a internação e, posteriormente, na reavaliação ambulatorial do paciente. **Conclusão:** A anestesia multimodal e os exames point-of-care contribuem na melhoria da assistência em cirurgias oncológicas de grande porte em pediatria. A CHIPPS é uma escala validada que permite avaliar a dor pós-operatória de maneira efetiva nesse perfil de pacientes.

**Palavras-chave:** Tumor de Wilms/cirurgia; Nefrectomia; Anestésicos/administração & dosagem; Manejo da Dor/métodos; Criança

## ABSTRACT

**Introduction:** Wilms tumor is considered the most common malignant renal tumor in childhood, corresponding to approximately 5% of all neoplasms in pediatric patients. The anesthetic strategy and surgical approach are decisive parts of the treatment and directly influence the patients' prognosis. The objective of this study is to describe the anesthetic management and postoperative pain control in a pediatric patient undergoing unilateral radical nephrectomy associated with cavectomy. **Case report:** Pediatric patient undergoing radical nephrectomy associated with cavectomy. As an anesthetic strategy, multimodal anesthesia associated with epidural analgesia was performed to control pain. Invasive monitoring of hemodynamic variables was performed and thromboelastogram was used to evaluate coagulation. Postoperative pain was assessed using the Children's and Infants' Postoperative Pain Scale (CHIPPS). **Conclusion:** Multimodal anesthesia and point-of-care examinations contribute to improving care in major pediatric oncological surgeries. CHIPPS is a validated scale that allows the effective assessment of postoperative pain in this population.

**Key words:** Wilms Tumor/surgery; Nephrectomy; Anesthetics/administration & dosage; Pain Management/methods; Child.

<sup>1-4</sup>Instituto Nacional de Câncer (INCA), Serviço de Anestesiologia. Rio de Janeiro (RJ), Brasil.

<sup>1</sup>E-mail: joapedrocds98@gmail.com. Orcid iD: <https://orcid.org/0000-0001-9677-1077>

<sup>2</sup>E-mail: fla\_claro@hotmail.com. Orcid iD: <https://orcid.org/0009-0001-1885-3963>

<sup>3</sup>E-mail: ralphdiniz@hotmail.com. Orcid iD: <https://orcid.org/0009-0000-4150-4481>

<sup>4</sup>E-mail: slemos@inca.gov.br. Orcid iD: <https://orcid.org/0000-0001-5913-487X>

**Dirección para correspondencia:** João Pedro Costa dos Santos. Rua da Passagem, 114 – Botafogo. Rio de Janeiro (RJ), Brasil. CEP 22290-030. E-mail: joapedrocds98@gmail.com

**Este documento tiene una errata:** <https://doi.org/10.32635/2176-9745.RBC.2026v72n1.5721>



## INTRODUCCIÓN

El tumor de Wilms o nefroblastoma es considerado el tumor renal maligno más común de la infancia, correspondiendo a aproximadamente el 7% de todas las neoplasias en pacientes pediátricos. De acuerdo con los datos del Instituto Nacional del Cáncer (INCA)<sup>1</sup>, en las últimas décadas, la sobrevida global en niños menores de 15 años puede alcanzar el 90%.

El nefroblastoma presenta tendencia a invadir, en forma de trombo tumoral, importantes estructuras vasculares. La extensión intravascular hacia la vena renal fue informada del 20% al 35% de los pacientes, y la extensión adicional a la vena cava inferior relatada del 4% al 10% de los pacientes portadores de esta patología<sup>2</sup>.

El uso de la estrategia quimioterápica preoperatoria puede permitir la regresión o incluso hasta la resolución del trombo intravascular. Sin embargo, en casos cuya respuesta no es satisfactoria o cuando hay una importante obstrucción en la luz de la vena cava inferior, la cavectomía se vuelve una intervención posible<sup>3</sup>.

Con la finalidad de reducir los impactos negativos fisiológicos a la respuesta inflamatoria al estrés quirúrgico, y al dolor posoperatorio en estos pacientes que frecuentemente son subtratados desde el punto de vista algico, la técnica de anestesia multimodal viene ganando destaque al usar un extenso arsenal de medicamentos como analgésicos simples, antiinflamatorios no esteroides, antagonistas de los receptores N-metil-D-aspartato (NMDA), alfa-2-agonistas, anestésicos locales y bloqueos periféricos o de neuroeje, de forma que se mejoren los resultados perioperatorios<sup>4</sup>.

El objetivo de este estudio es describir el manejo anestésico y el control del dolor posoperatorio en paciente pediátrico sometido a la nefrectomía radical unilateral asociada a la cavectomía, evidenciando el empleo de la analgesia multimodal asociada a exámenes *point-of-care* y monitoreo hemodinámico en la búsqueda de mejores resultados en anestesia pediátrica.

Esta investigación recibió la aprobación del Comité de Ética en Pesquisa del INCA con el número de parecer 4.429.028 (CAAE: 40007420.4.0000.5274), en cumplimiento de la Resolución n.º 466/125 del Consejo Nacional de Salud para investigaciones con seres humanos.

## INFORME DEL CASO

Paciente masculino, 6 años, 21,6 kg, asmático, en tratamiento con budesonida y salbutamol, alérgico a colorantes, portador de una voluminosa masa heterogénea en riñón izquierdo, con diagnóstico de tumor de Wilms no metastásico con trombo tumoral en vena cava inferior (Figura 1).

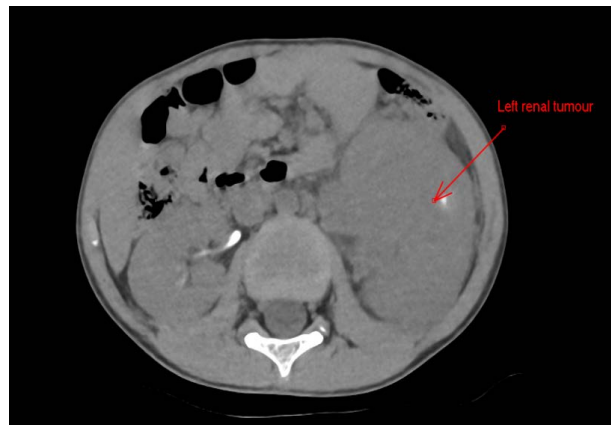


Figura 1. Tumor renal izquierdo prequimioterapia

Después de la quimioterapia, se evidenció respuesta satisfactoria con relación al tumor y su invasión vascular (Figura 2). El equipo de cirugía pediátrica indicó nefrectomía radical izquierda, cavectomía y linfadenectomía retroperitoneal.

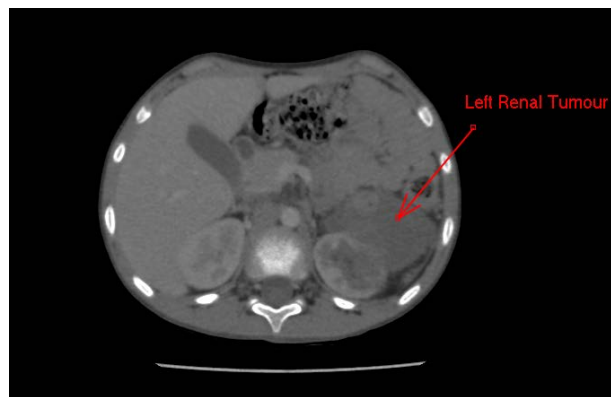

Figura 2. Tumor renal izquierda posquimioterapia

Exámenes laboratoriales preoperatorios señalaron hematocrito 32,9%; hemoglobina 10,8 g/dL; leucometría 8090/mm<sup>3</sup>; conteo de plaquetas 315 000/mm<sup>3</sup>; urea 22 mg/dL; creatinina 0,6 mg/dL; fibrinógeno 214 mg/dL; INR 1,05; potasio 3,9 mEq/L; sodio 137 mEq/L. Se realizó ecocardiograma transtorácico que evidenció función sistólica global de ventrículo izquierdo preservada y ausencia de trombos intracavitarios. Paciente apto a la realización del procedimiento, siendo suspendida la enoxaparina 24 horas antes de la cirugía.

El monitoreo por el equipo de anestesiología se realizó con cardioscopía, presión arterial no invasiva, oximetría de pulso e índice biespectral. El paciente presentaba catéter totalmente implantable puncionado previamente, por donde fue realizada inducción anestésica con fentanilo (2 mcg/kg), lidocaína (1 mg/kg), propofol 1,5 mg/kg y rocuronio 1 mg/kg, seguida de intubación orotraqueal sin

intercurrencias. La antibioticoprofilaxis fue realizada con cefazolina y se administró dexametasona (0,15 mg/kg), ketamina (0,3 mg/kg), dexmedetomidina (2 mcg/ml) en bomba infusora (0,2 mcg/kg/h a 0,4 mcg/kg/h), sulfato de magnesio (30 mg/kg), dipirona (40 mg/kg) y ondansetrona (0,15 mg/kg). El mantenimiento se realizó con sevoflurano en concentración alveolar mínima (CAM) menor de 1.

Posteriormente, se realizó venoclisis con catéter periférico 18G en miembro superior y fue posicionado el paciente en decúbito lateral izquierdo para la realización de anestesia peridural con punción en el espacio intervertebral T12-L1, con aguja Tuohy 18G e inserción de catéter epidural, y se le administraron 10 ml de ropivacaína 0,3% por el catéter peridural. Además, fueron realizadas punción de vena yugular interna derecha con inserción de catéter venoso central guiado por ecografía y punción de arteria radial derecha para monitorear la presión arterial invasiva.

Se realizaron laparotomía exploradora con nefrectomía radical izquierda, cavectomía, linfadenectomía retroperitoneal y apendicectomía (Figura 3). Ocurrió un importante sangrado intraoperatorio durante la intervención a la vena cava inferior, con un volumen estimado de aproximadamente 600-650 ml durante todo el procedimiento quirúrgico, siendo necesario el uso de noradrenalina con dosis máxima de 0,08 mcg/kg/min. Se transfundió un concentrado de hematíes con volumen total de 272 ml y se realizó reposición de calcio en forma de gluconato de calcio 10% (1g). La fluidoterapia y la reposición volémica fueron guiadas por parámetros como signos vitales, diuresis, gasometrías seriadas y monitoreo

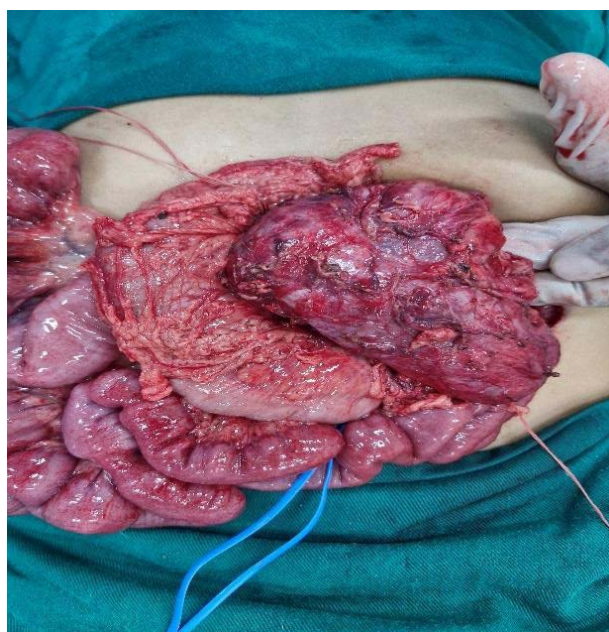


Figura 3. Nefroblastoma

dinámico de la curva de presión arterial invasiva, y variación de la presión de pulso (VPP). Tras el sangrado agudo intraoperatorio y la transfusión de concentrado de hematíes, la tromboelastometría rotacional evidenció Maximum Clott Firmness (MCF) = 9 mm en curva FIBTEM, Clotting Time (CT) 72s y MCF 63 mm en EXTEM y CT 201s con MCF 59 mm en INTEM.

El acto anestésico quirúrgico tuvo una duración total de 9 horas, con administración de 2575 ml de cristaloides (Ringer con lactato 2325 ml; cloruro de sodio 0,9% 250 ml), 25 ml de albúmina al 20% y el concentrado de hematíes antes citado. El débito urinario total fue de aproximadamente 850 ml (4,5 ml/kg/h). La dosis total de ropivacaína (0,3%) administrada por el catéter peridural fue de 40 mg con 800 mcg de morfina epidural al término del procedimiento. Fueron recolectadas cuatro gasometrías arteriales durante el procedimiento en el cual, la última, obtenida al terminar la cirugía, mostraba pH 7,270; pCO<sub>2</sub> 40,0 mmHg; pO<sub>2</sub> 105 mmHg; SO<sub>2</sub> 97,6%; hemoglobina 10,4 g/dL; lactato 2,5 mmol/L; HCO<sub>3</sub> 17,8 mEq/L. El paciente fue transportado a la Unidad de Cuidados Intensivos pediátrica con noradrenalina en baja dosis (0,02 mcg/kg/min), siendo interrumpida y realizada la extubación en el sector pocas horas después del fin del procedimiento.

Se realizó seguimiento posoperatorio del paciente por parte del médico residente y los anestesiólogos responsables por el caso, midiéndose la escala *Children's and Infants' Postoperative Pain Scale* (CHIPPS) durante la internación cada 24 horas hasta el alta hospitalaria. En las primeras 12 horas posoperatorias, el paciente refirió un importante malestar, siendo iniciada morfina intravenosa 2 mg cada 4 horas y dipirona intravenosa 1 g cada 6 horas por el equipo de pediatría. A pesar de esta medida, el paciente presentaba cuadro álgico con puntuación igual a 5, según la escala CHIPPS. Se inició infusión de ropivacaína 0,2% por el catéter peridural en un flujo de 6 ml por hora después de un bolo de 5 ml de lidocaína al 1%, con mejora inmediata del cuadro.

Tras el inicio de la infusión de anestésico local por el catéter peridural, las dosis de morfina fueron reducidas, siendo administradas solo por demanda del paciente, con un cuadro álgico mejor controlado (CHIPPS=1) mediante el uso concomitante de analgésicos simples. El catéter peridural se mantuvo durante 72 horas con infusión de ropivacaína al 0,2% en dosis entre 4 y 6 ml por hora, siendo administrado 800 mcg de morfina vía epidural inmediatamente antes de la retirada del catéter, optándose por analgesia solo con dipirona de 800 mg cada 6 horas intravenosa.

El paciente recibió alta hospitalaria doce días después de la realización del procedimiento quirúrgico, en buen

estado general, siendo reevaluado por el equipo de cirugía pediátrica ambulatoriamente una semana después del alta, con la finalidad de seguir el acompañamiento y evaluar la necesidad de tratamientos oncológicos adyuvantes. En ambos momentos de la evaluación, tanto en el alta como en la reevaluación, el paciente presentaba puntaje de dolor CHIPPS=0.

## DISCUSIÓN

El uso de estrategias de anestesia y analgesia multimodal se ha afirmado como un importante enfoque para el control de dolor posoperatorio en pacientes pediátricos, especialmente en oncología. El uso de opioides tiende a traer una serie de eventos adversos indeseados, algunas veces refractarios al tratamiento, en el manejo del cuadro algico, de modo que la implementación de la analgesia multimodal tiende a reducir el consumo de opioides<sup>6</sup>.

El uso intraoperatorio de drogas como ketamina y alfa-2-agonistas (dexmedetomidina y clonidina) está muy indicado en procedimientos de gran porte en oncología, dado que viene siendo asociado a la importante reducción de puntuaciones de dolor y al consumo de opioides en el posoperatorio en pacientes pediátricos, en consonancia con recomendaciones del protocolo *Enhanced Recovery After Surgery* (ERAS)<sup>7</sup>.

Aún en lo que atañe a la estrategia de analgesia multimodal, la implementación de bloqueos periféricos o de neuroeje también se muestra benéfica en pacientes pediátricos. La analgesia peridural es fundamental en el manejo intraoperatorio de cirugías abdominales de gran porte y efectiva en el buen control de la queja algica y en la reducción del consumo de opioides en el posoperatorio, aunque no reduzca el tiempo de hospitalización<sup>7</sup>. Otras estrategias analgésicas se usan comúnmente, como la realización de los bloqueos cuadrado lumbar o peridural caudal<sup>8</sup>.

El anestesiólogo debe evaluar sus acciones de analgesia intraoperatoria como pilar prioritario de su práctica, dado que estas pueden alterar el resultado del dolor posoperatorio. El manejo no adecuado del cuadro algico posoperatorio está asociado al aumento de la incidencia de complicaciones como infecciones, trombosis, aumento del tiempo de ventilación mecánica e inicio del desarrollo de dolor crónico<sup>9</sup>. En este sentido, considerando la dificultad de evaluación y la medición del dolor posoperatorio en niños, el uso de la CHIPPS es una buena herramienta para la estrategia terapéutica analgésica, dado que esta escala fue validada para el idioma portugués del Brasil<sup>10</sup>.

Además, el uso de la tromboelastometría en la población pediátrica todavía es un tema de discordancia

respecto a los valores de referencia y a los beneficios de su uso, y es un recurso que aún es poco disponible en pequeños centros. Sin embargo, algunas citaciones indican que, en la disponibilidad de este método, hay un posible beneficio en la reducción del uso de hemocomponentes en cirugías cardíacas o abdominales de gran porte con eventos hemorrágicos agudos<sup>11</sup>. En el caso en cuestión, la tromboelastometría rotacional (ROTEM) fue útil para descartar la existencia de coagulopatía grave en curso y evitar la transfusión innecesaria de hemocomponentes, utilizándose valores de referencia de INTEM MCF 53-69 mm, EXTEM MCF 53-68 mm, CT INTEM 97-212 segundos y CT EXTEM 43-74 segundos<sup>12</sup>.

De esta forma, se hace evidente que la mejora de los desenlaces en anestesia pediátrica oncológica debe seguir las recomendaciones de *guidelines* inspirados en el protocolo ERAS. En lo que respecta específicamente sobre recomendaciones perioperatorias para niños portadores de tumor de Wilms, es fundamental estimular la analgesia multimodal que evite opioides, la terapia de fluidos guiada por metas, la profilaxis de náuseas y vómitos, entre otras medidas adoptadas por el equipo de anestesia en el caso descrito<sup>13</sup>.

## CONCLUSIÓN

El estudio descrito busca informar sobre un caso desafiante de anestesia pediátrica en cirugía de gran porte en oncología. Garantizar adecuadas condiciones intraoperatorias desde el punto de vista hemodinámico y planear con rigor las estrategias de analgesia posoperatoria son tareas difíciles, pero imperativas para un desenlace favorable en este tipo de cirugía.

Además, este informe de caso busca contribuir con la literatura médica en el campo de la anestesia pediátrica que tanto carece de más investigaciones, de modo que se puedan estimular estudios multicéntricos con la finalidad de optimizar, cada vez más, el manejo perioperatorio de estos pacientes.

## APORTES

João Pedro Costa dos Santos, Flavia Claro da Silva y Ralph Motta Diniz contribuyeron en la concepción y en la planificación del estudio; en la obtención y análisis de los datos; en la redacción y revisión crítica con aporte intelectual. Sylvio Valença de Lemos Neto contribuyó en la redacción y revisión crítica con aporte intelectual. Todos los autores aprobaron la versión final a publicarse.

## DECLARACIÓN DE CONFLICTOS DE INTERÉS

Nada a declarar.



**DECLARAÇÃO DE DISPONIBILIDADE DE DADOS**

Todos los contenidos subyacentes al texto del artículo están contenidos en el manuscrito.

**FUENTES DE FINANCIAMIENTO**

No hay.

**REFERENCIAS**

1. Instituto Nacional de Câncer [Internet]. Rio de Janeiro: INCA; [sem data]. Tumor de Wilms: câncer renal raro que afeta crianças, 2022 jun 4. [Acesso 2025 maio 11]. Disponível em: <https://www.gov.br/inca/pt-br/assuntos/cancer/tipos/infantojuvenil/especificos/tumor-de-wilms>
2. Ribeiro RC, Schettini ST, Abib SCV, et al. Cavectomy for the treatment of Wilms tumor with vascular extension. *J Urol*. 2006;176(1):279-84. doi: [https://doi.org/10.1016/s0022-5347\(06\)00561-1](https://doi.org/10.1016/s0022-5347(06)00561-1)
3. Silva FC, Neri VC, Sousa FS, et al. Anestesia e manejo da dor pós-operatória associada à técnica de monitorização neurofisiológica em oncopediatria: relato de caso. *Rev Bras Cancerol*. 2023;69(4):e-084023. doi: <https://doi.org/10.32635/2176-9745.RBC.2023v69n4.4023>
4. Bakır M, Rumeli Ş, Pire A. Multimodal analgesia in pediatric cancer pain management: a retrospective single-center study. *Cureus*. 2023;15(9):e45223. doi: <https://doi.org/10.7759/cureus.45223>
5. Conselho Nacional de Saúde (BR). Resolução nº 466, de 12 de dezembro de 2012. Aprova as diretrizes e normas regulamentadoras de pesquisas envolvendo seres humanos. *Diário Oficial da União*. 2013 jun 13; Seção I:59.
6. Warmann SW, Lang S, Fideler F, et al. Perioperative epidural analgesia in children undergoing major abdominal tumor surgery-a single center experience. *J Pediatr Surg*. 2014;49(4):551-5. doi: <https://doi.org/10.1016/j.jpedsurg.2013.10.025>
7. Kaye AD, Chernobytsky DJ, Thakur P, et al. Dexmedetomidine in enhanced recovery after surgery (ERAS) protocols for postoperative pain. *Curr Pain Headache Rep*. 2020;24(5):21. doi: <https://doi.org/10.1007/s11916-020-00853-z>
8. Alansary AM, Badawy A, Elbeialy MAK. Ultrasound-guided trans-incisional quadratus lumborum block versus ultrasound-guided caudal analgesia in pediatric open renal surgery: a randomized trial. *Korean J Anesthesiol*. 2023;76(5):471-80. doi: <https://doi.org/10.4097/kja.22774>
9. Silva FC, Thuler LCS, Leon-Casasola OA. Validity and reliability of two pain assessment tools in Brazilian children and adolescents. *J Clin Nurs*. 2011;20(13-14):1842-8. doi: <https://doi.org/10.1111/j.1365-2702.2010.03662.x>
10. Alves MMO, Carvalho PRA, Wangner MB, et al. Cross-validation of the children's and infants' postoperative pain scale in Brazilian children. *Pain Pract*. 2008;8(3):171-6. doi: <https://doi.org/10.1111/j.1533-2500.2008.00192.x>
11. Naguib AN, Carrillo SA, Corridore M, et al. A ROTEM-guided algorithm aimed to reduce blood product utilization during neonatal and infant cardiac surgery. *J Extra Corpor Technol*. 2023;55(2):60-9. doi: <https://doi.org/10.1051/ject/2023017>
12. Oswald E, Stalzer B, Heitz E, et al. Thromboelastometry (ROTEM) in children: age-related reference ranges and correlations with standard coagulation tests. *Br J Anaesth*. 2010;105(6):827-35. doi: <https://doi.org/10.1093/bja/aeq258>
13. Pilkington M, Brindle ME, Philipo GS. Creation of an enhanced recovery after surgery protocol for children with Wilms tumours in low- and middle-income countries. *J Pediatr Surg*. 2023;58(10):2345-9. doi: <https://doi.org/10.1016/j.jpso.2023.100070>

Recebido em 13/3/2025

Aprovado em 19/5/2025

Corrigido em 27/1/2026

